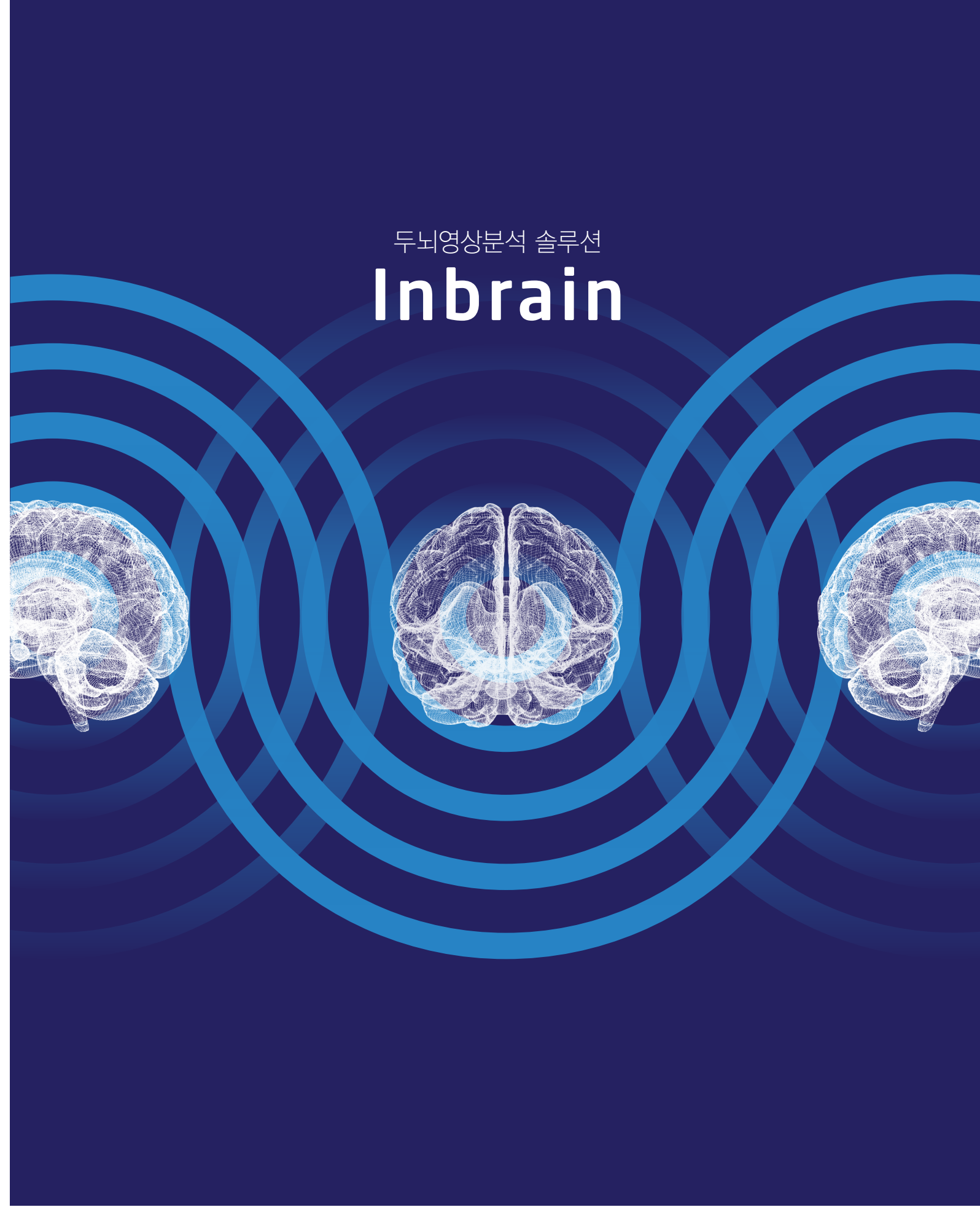


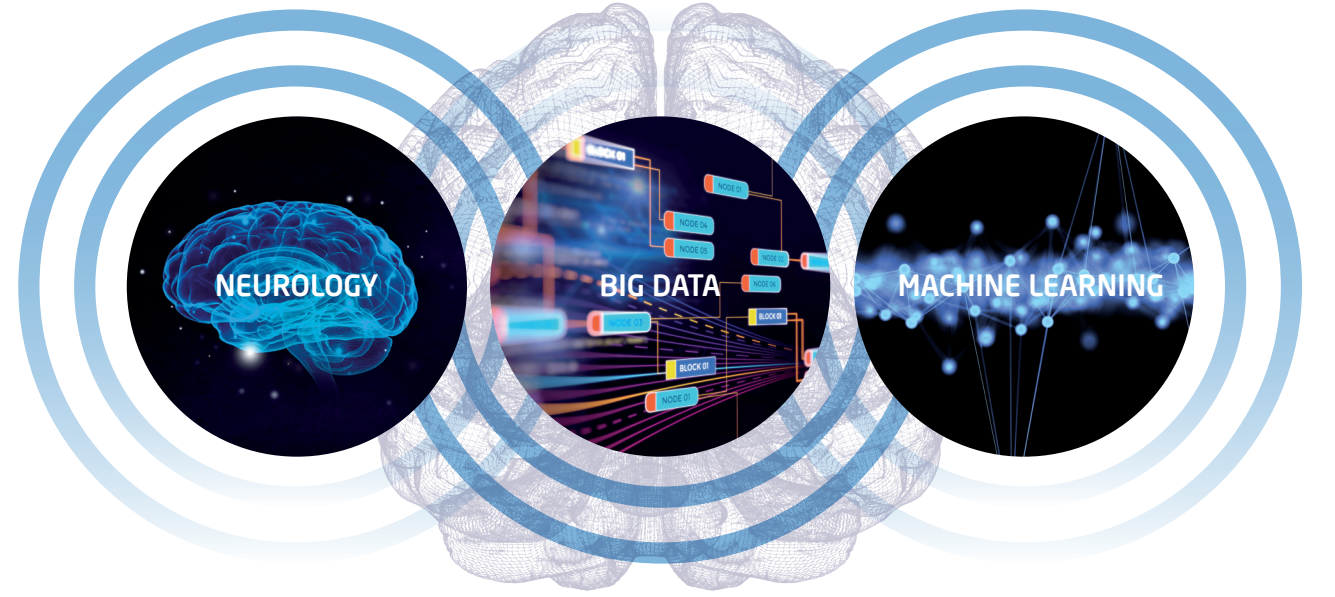
구 입 문 의

마이다스아이티 의료솔루션사업팀
 이준호 팀장
 e-mail : leejh1@midasit.com
 Tel : 031-789-2126



**두뇌영상분석
 솔루션**

Inbrain은 빅데이터와 머신러닝 기술을 기반으로 하는
 뇌신경영상 전문 분석 솔루션입니다.



Inbrain 주요특징

<p>정량적 측정 및 정상인 비교 측정된 영역별 부피와 두께 및 3,000여명의 정상인 데이터베이스와 비교한 상대치(W-Score)로 제공</p>	<p>백질 고강도 신호(WMH) 가시화 FLAIR MR에서 WMH를 자동으로 분할/재건하여 3D 모델 생성 및 가시화</p>	<p>분석결과의 종합 분석 대뇌 영역 정량적 측정 결과, 대뇌 피질 위축지수 및 대뇌의 변화 결과를 한 눈에 파악 가능</p>
<p>결과 보고서 · 정량적 측정/분석결과 및 대뇌 피질 위축지수를 웹으로 제공 · EMR에 편리하게 삽입 가능한 스크린샷 기능 제공</p>	<p>비교 보고서 원하는 검사 결과를 함께 띄워 한 눈에 비교 가능</p>	<p>3D 웹 뷰어 · 영역, 대뇌 피질 두께, 해마, WMH 모드 제공 · 원하는 영역만 활성화하여 보기 · 범례 조절 기능 제공 · 질문에 해당하는 주요 분석결과 확인 가능</p>



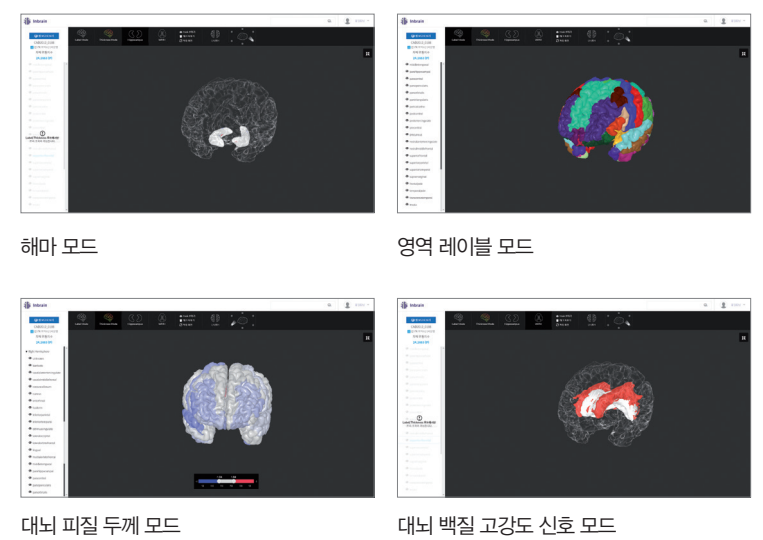
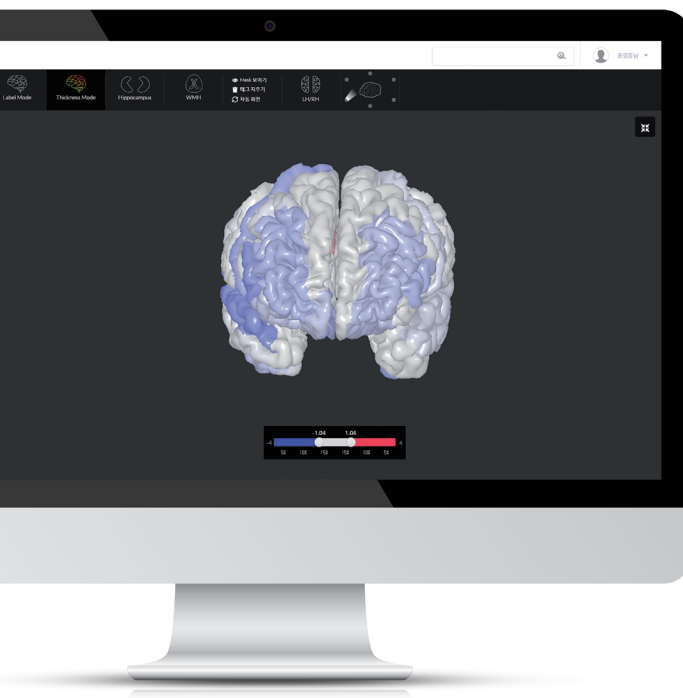
정량적 분석 결과 체계적 분석 보고서

Inbrain 보고서는 정량적으로 측정된 대뇌 부피 및 피질 두께를 성별 / 나이 / 교육수준 등이 유사한 정상인 집합과 비교하여 제공합니다.

- 정량적 분석
 - 대뇌 부피
 - 대뇌 백질 고강도 신호
 - 해마 변형도
 - 피질하구조 부피
 - 심회 분석
 - 대뇌 피질 위축지수
 - 연방대별 치매 위험지수 추이

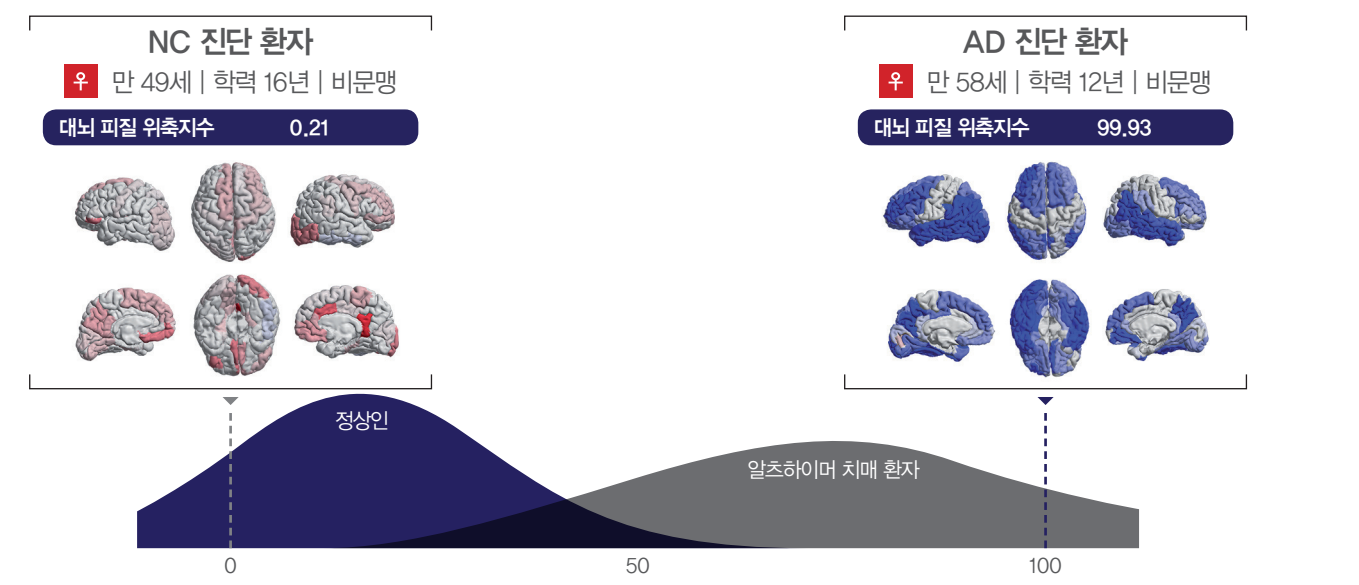
환자를 이해하는 객관/직관적인 방법

3D로 재건된 대뇌 피질, 피질하구조물, WMH 모델을 별도 설치 없이 웹 브라우저에서 바로 확인하세요.



정량적인 분석 보다 정확한 진단

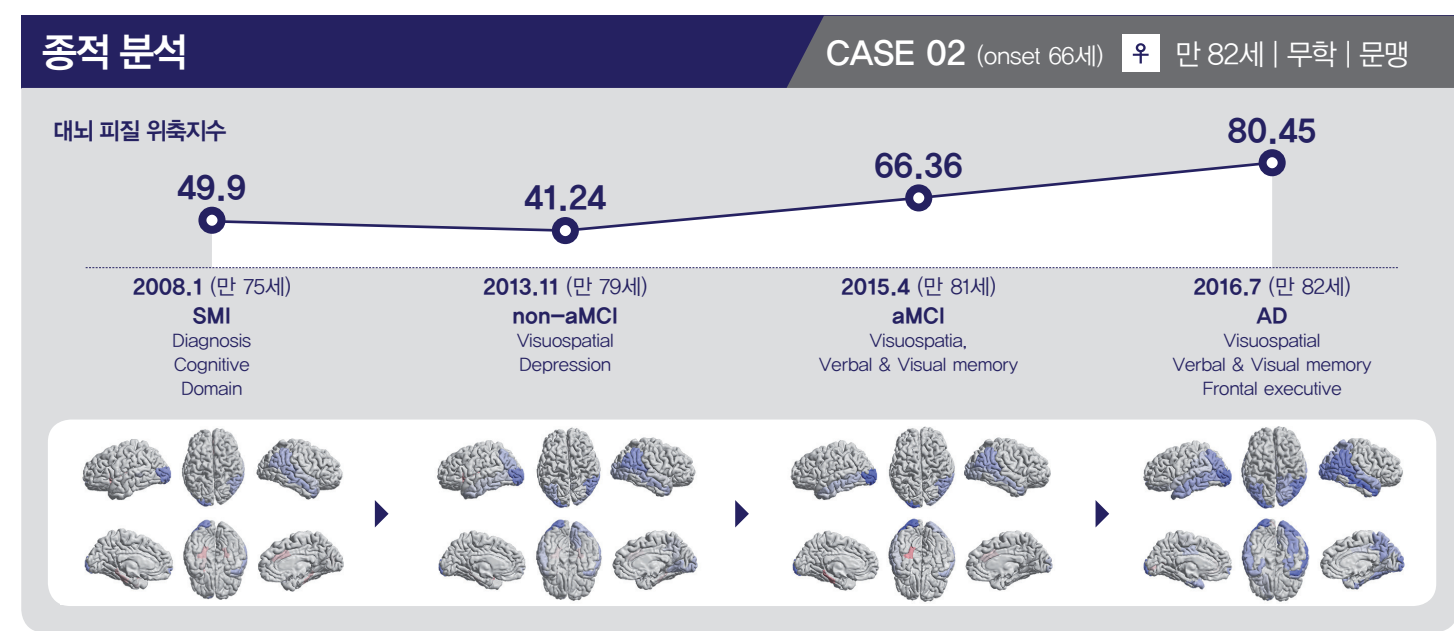
Inbrain으로 진단에 확신을 더하고 진단결과에 신뢰성을 확보하십시오.



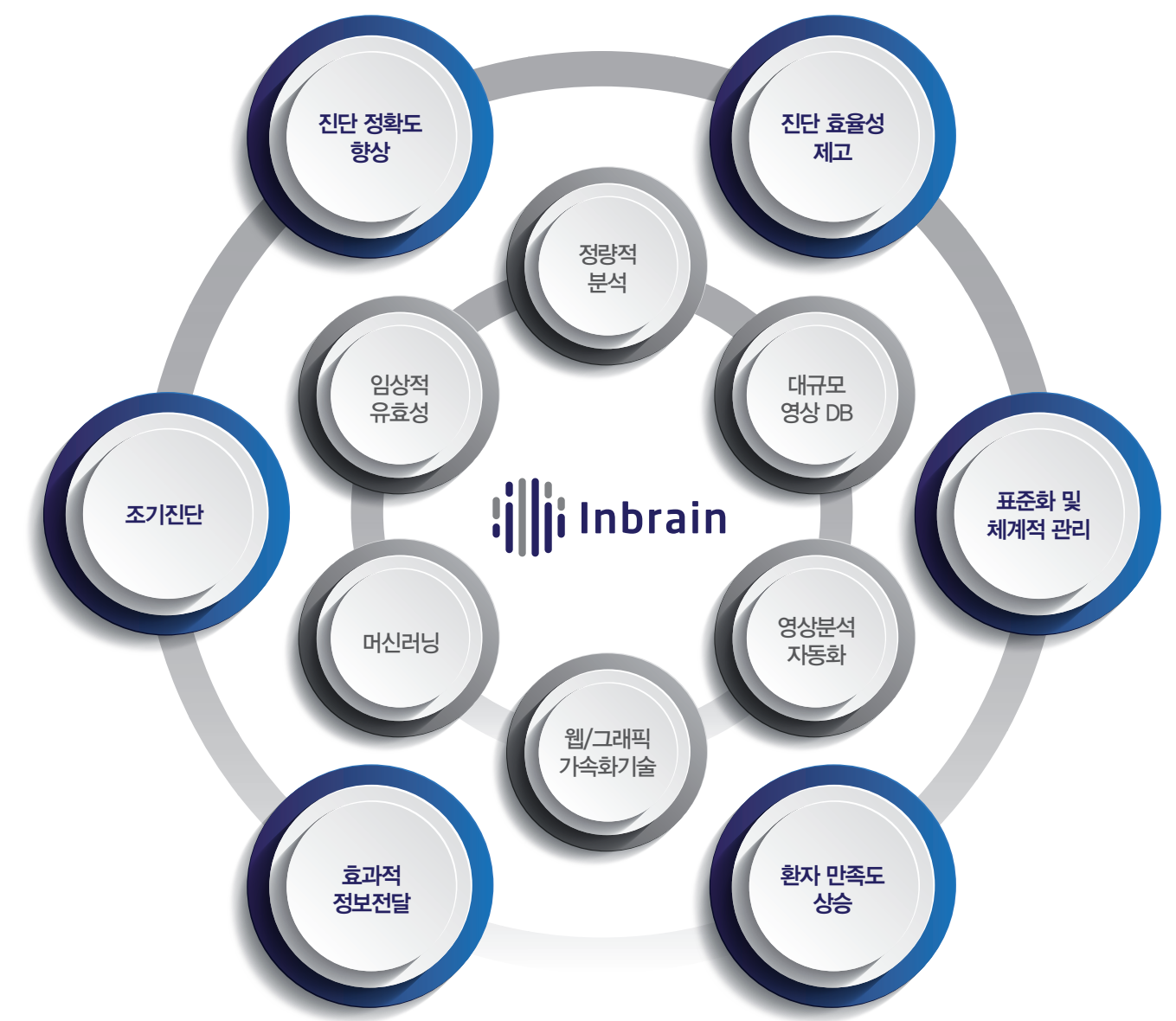
진단의 정확도 향상

CASE 01 ♀ 만 67세 | 학력 12년 | 비문맹

PROBLEM	SNSB	Inbrain →	대뇌 피질 두께
<ul style="list-style-type: none"> 반복되는 amnesic event 기억력 저하 Word finding difficulty 우울감 성격변화 (화를 잘 냄) 계산장애 고지혈증 	<ul style="list-style-type: none"> Early stage of dementia 해당 AD w/depression 진단 가능성 Seizure 가능성 CIRD의 가능성 		
MMSE	IMPRESSION		대뇌 피질 위축지수
18 / 30	Epileptic MCI / AD / Cognitive Impairment Related Depression		12.30
			FINAL DIAGNOSIS
			Epileptic MCI



세상에 없던 가치 인브레인 연구의 깊이가 달라집니다



현실적 문제들로 이뤄왔던 근거 기반의 진단 Inbrain을 통해 직접 확인하세요.

Inbrain

분석 보고서



개인 뇌 분석 보고서

CND2016_1163_160707(만83세,여)

보고서 설명

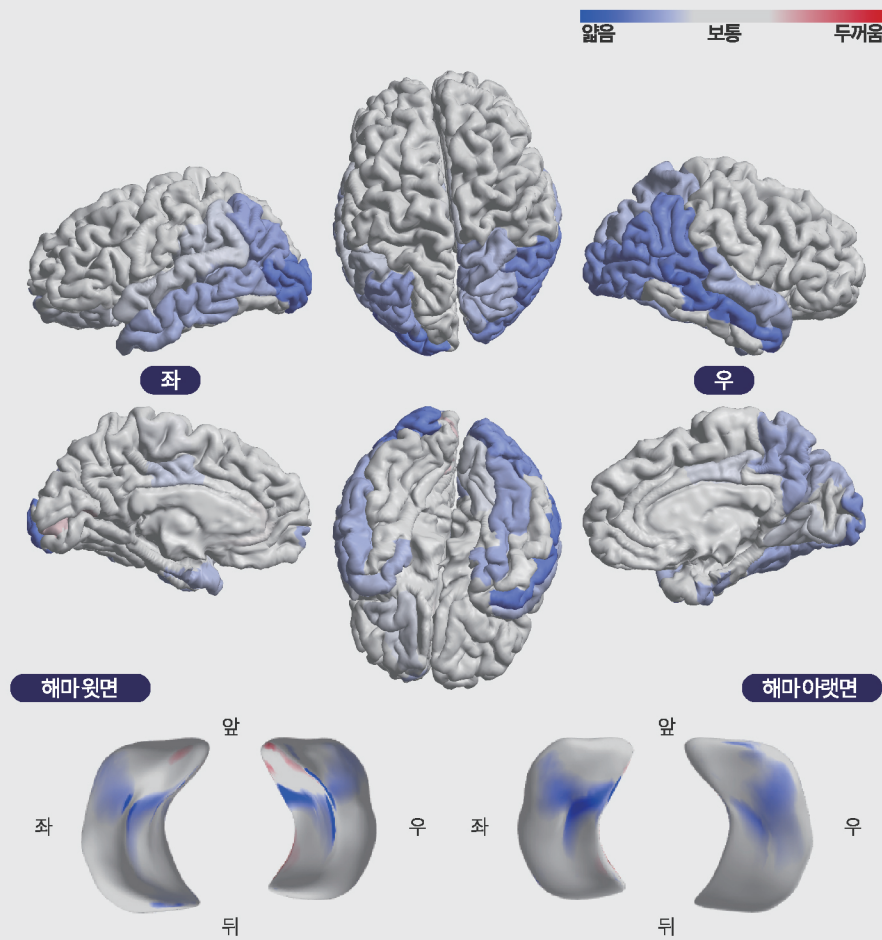
Inbrain 개인 뇌 분석 보고서는 뇌 여러 특징을 정량적으로 측정하여 측정값을 기반으로 통계적인 분석을 통해 결과를 제공합니다. Inbrain 보고서에서 제공하는 결과값은 정량적으로 측정된 뇌 데이터를 동일 나이, 성별, 학력 수준의 평균적인 값과 비교하여 정상, 주의, 위험 수준으로 제공하며, 보고서를 통해 뇌 건강 상태를 한 눈에 파악하실 수 있습니다. 분석 결과 주의, 위험 수준의 뇌 영역은 종합병원 신경과/정신건강의학과 전문의의 상세한 진단이 필요할 수 있고, 조속한 시일 내에 병원을 내원하여 주기적인 검사가 필요할 수 있습니다.

환자 정보

익명화코드	CND2016_1163_160707
생년월일	1934-01-25 (만83세)
성별	F
MRI 촬영일	2016-07-07 (당시 만82세)
분석일	2016-08-09 15:54:24

CND2016_1163_160707

님의 요약 보고서



대뇌 피질 위축지수 80.45

대뇌 부피 및 대뇌 피질 두께
대뇌 부피 측정 결과, **회백질(좌,우), 백질(좌,우), 소뇌(우), 외측내실(좌,우)** 영역이 참고치보다 작습니다.

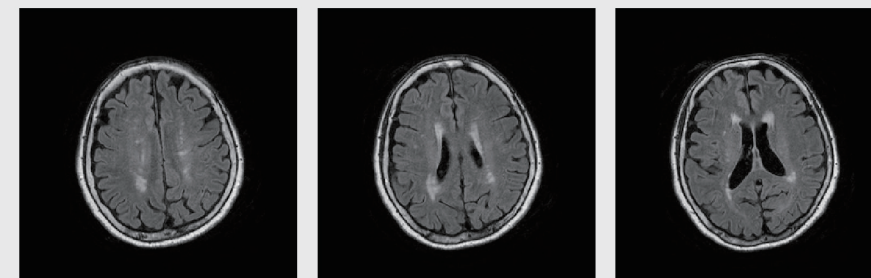
대뇌 피질 두께 측정 결과, **두정엽(우), 측두엽(좌,우), 후두엽(좌,우)** 영역이 참고치보다 작습니다.

해마 부피 및 변형도

해마 부피 분석 결과, **해마(좌,우)**의 부피가 참고치보다 작습니다.

대뇌 백질 고강도 신호

대뇌 백질 고강도 신호 분석 결과, **중등도**에 해당합니다.



*대뇌 피질 위축지수의 정확도는 90% 정도이므로 10%의 환자분에 대해서는 정확하지 않을 수 있습니다.

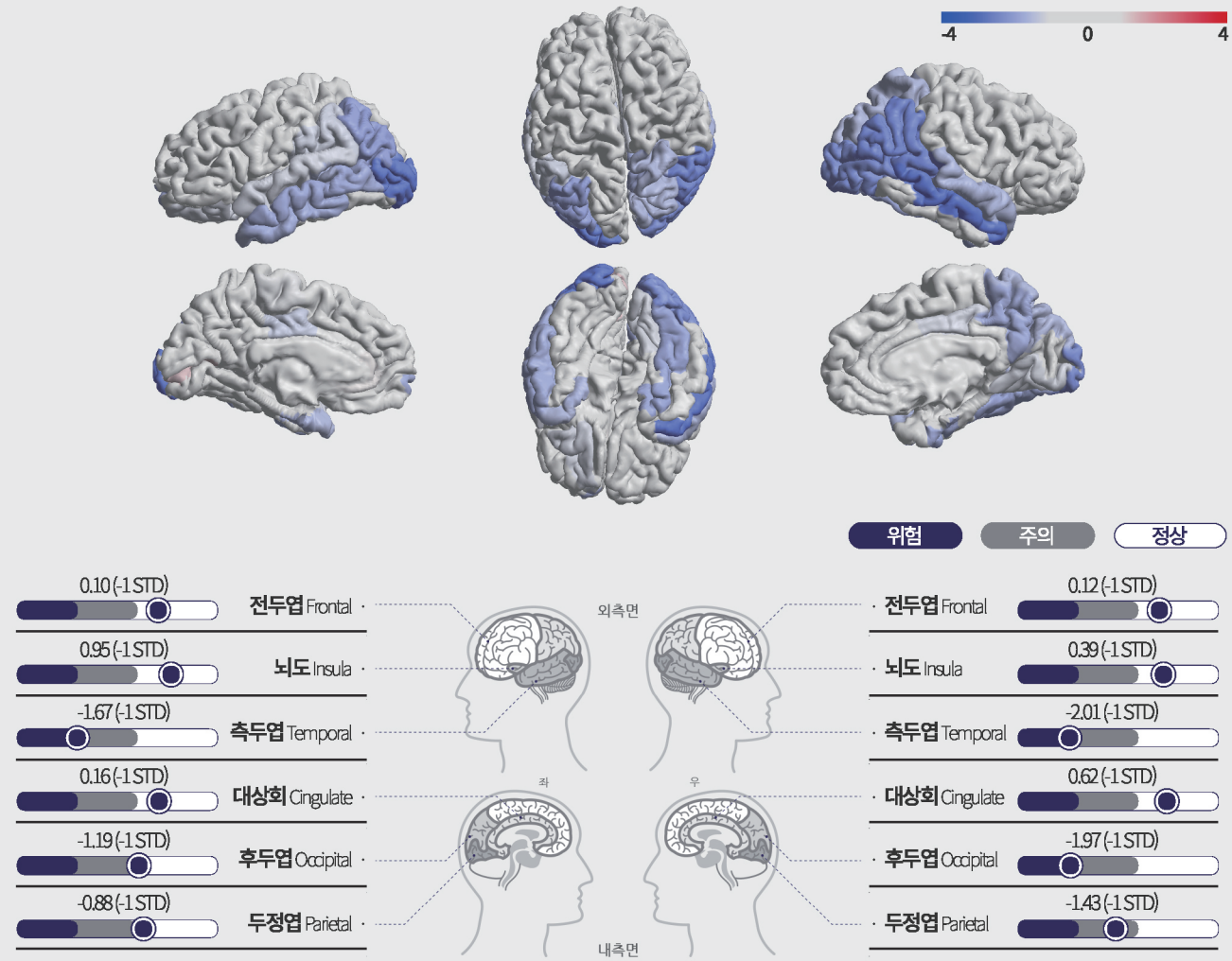
분석보고서

정량적 분석

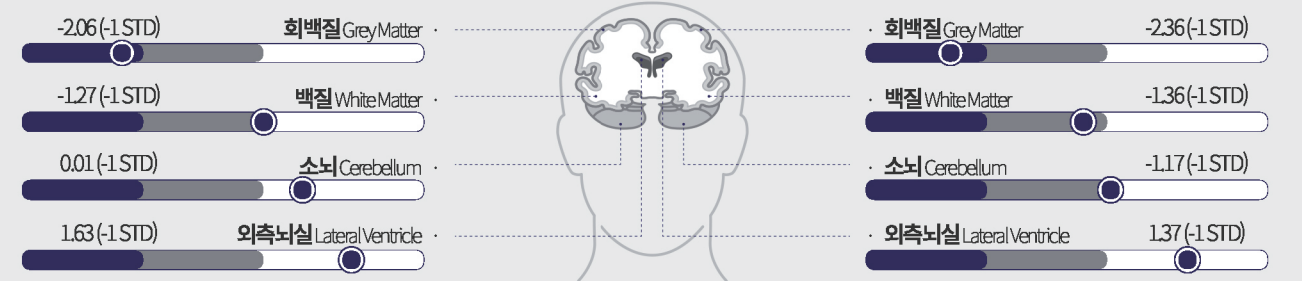CND2016_1163_160707(만83세,여)

대뇌 피질 두께

정량적 분석의 측정값은 정상인 대비 환산된 수치입니다.



대뇌 부피



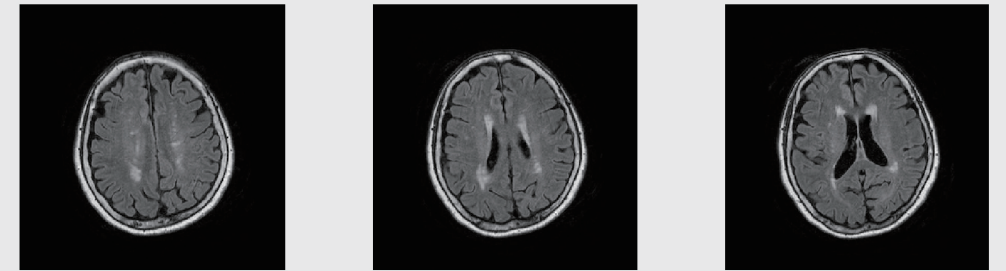
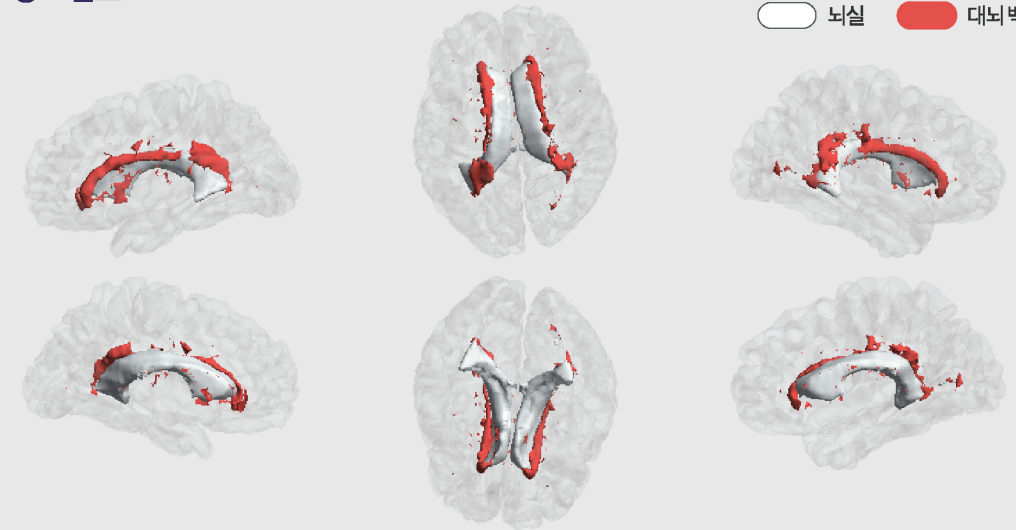
분석보고서

정량적 분석

CND2016_1163_160707(만83세,여)

대뇌 백질 고강도 신호

○ 뇌실 ● 대뇌 백질 고강도 신호



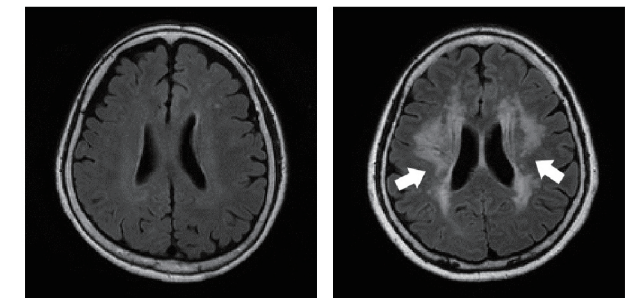
대뇌 백질 고강도 신호(WMH)	부피(ml)	The Fazekas' scale
Total	9.25	-
Periventricular WMH	6.49	P3
Deep WMH	2.76	D2

피질하 혈관치매와 대뇌 백질 고강도 신호

뇌실 주위의 흰 점들은 피질 아래쪽에 있는 작은 뇌혈관 막힘을 나타내며 '피질하 뇌경색'이라고 부릅니다.

피질하 뇌경색은 한 번에 손상되는 뇌세포의 양이 적기 때문에 증상이 없는 경우가 흔하지만, 이러한 무증상 뇌경색이 반복되면 피질하 혈관치매로 이어질 수 있습니다.

Inbrain은 대뇌 백질 고강도 신호를 정량적으로 분석하여 피질하 뇌경색의 정도를 경도, 중등도, 중증 수준으로 제시합니다.



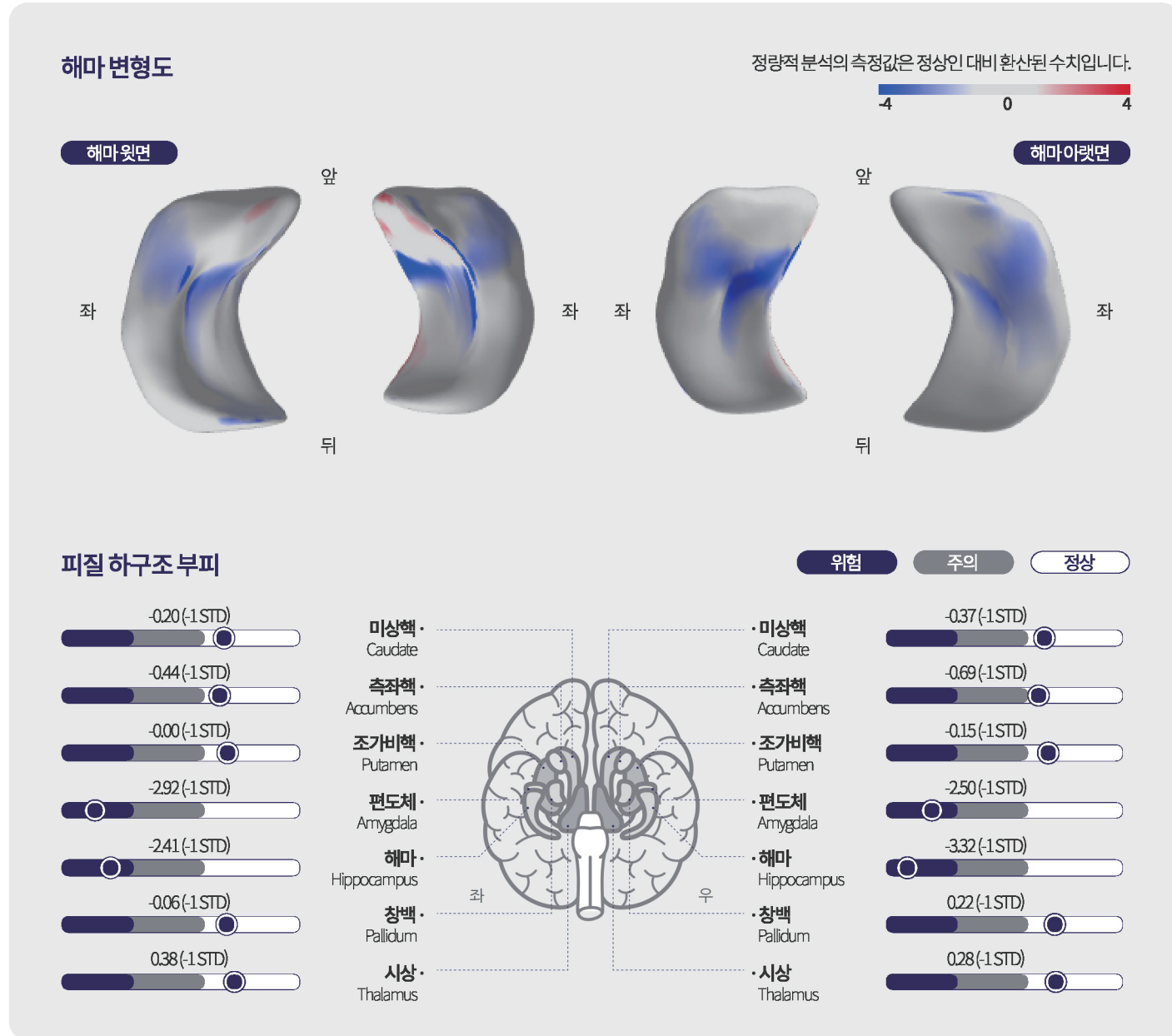
[정상인]

[피질하 혈관치매환자]

분석보고서

정량적 분석

CND2016_1163_160707(만83세,여)



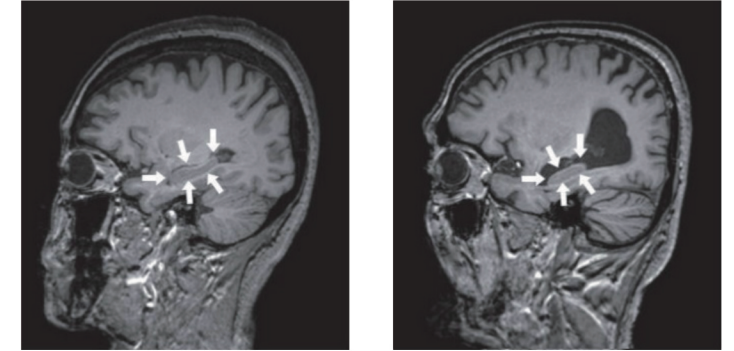
분석보고서

심화 분석

CND2016_1163_160707(만83세,여)

대뇌 피질 위축지수

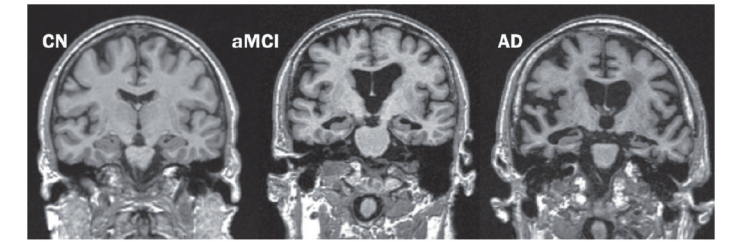
알츠하이머병(Alzheimer's Disease, AD)은 대뇌 피질 및 해마 등의 피질하구조물에서 신경세포(뉴런과 시냅스)를 소실시켜, 결과적으로 해당영역의 위축을 발생시킵니다. 이러한 환자의 뇌 변화는 제일 먼저 기억센터인 해마에 일어납니다. 이어서 측두엽과 두정엽으로 퍼져가므로 이름대기(또는 대화 중 적절한 단어 찾기), 계산 능력 저하, 방향감각 저하 등의 증상을 보입니다. 마지막으로 전두엽으로 퍼져나가면 충동 조절 능력, 판단력이 떨어집니다.



[정상인]

[알츠하이머병 환자]

따라서 알츠하이머성 치매 환자는 경우 자기공명영상(MRI)을 촬영하면 대뇌 피질의 위축(특히 기억센터인 해마의 위축)이 주로 관찰되는데, 여기에서 주의할 점은 초기에는 위축이 크지 않고, 정상노화과정에서도 대뇌 피질의 위축이 발생하므로, MRI 상에서 정상인처럼 보일 수 있습니다.

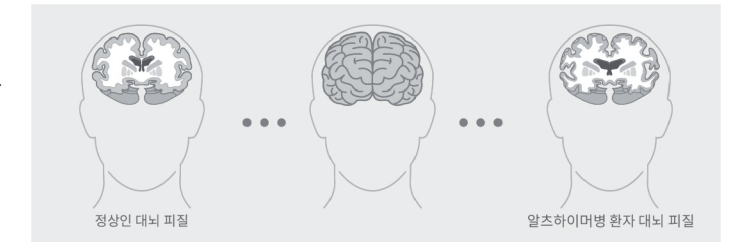

[정상인]

[경도인지장애 환자]

[알츠하이머병 환자]

대뇌 피질 위축지수 분석에서는 업로드된 영상에서 추출된 대뇌피질의 형상(위축패턴)이, 정상인 그룹과 알츠하이머 환자 그룹 중 어느 쪽에 더 닮아있는지, 최신 기계학습이론을 통해 0에서 100사이의 숫자로 표현됩니다.



[대뇌 피질 위축지수 분석]



치매예방수칙

진인사대천명 GO

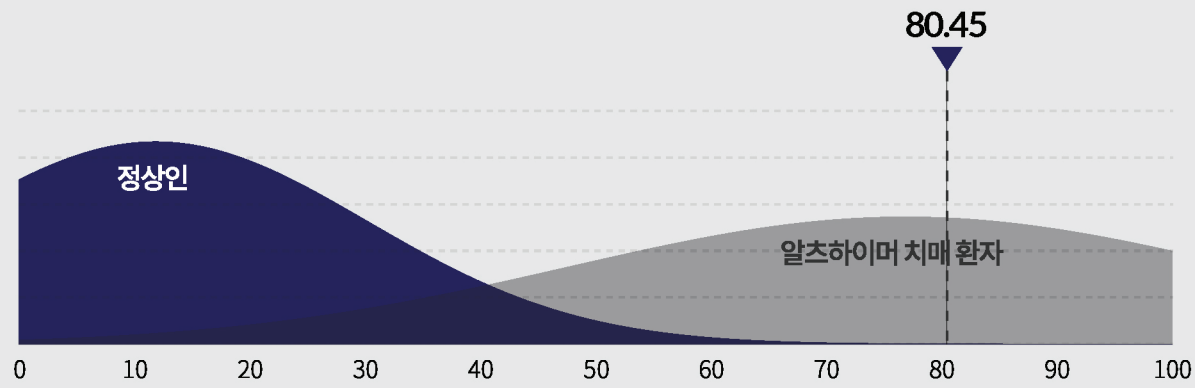
- 진** 진땀나게 운동하라 (운동은 뇌의 혈액순환 촉진, 뇌 기능 개선에 도움)
- 인** 인정사정없이 담배를 끊어라 (흡연은 신경세포 퇴화, 인지기능 손상)
- 사** 사회활동과 긍정적인 사고를 많이 하라 (뇌를 즐겁게 하고, 뇌 손상의 저항력을 높임)
- 대** 대뇌활동을 적극적으로 하라 (독서, 퍼즐 등을 통해 뇌세포를 늘림)
- 천** 천박하게 술마시지 말라 (다량의 알코올은 뇌에 손상)
- 명** 명을 연장하는 식사를 하라 (건강식단, 적정량, 고른 영양소 섭취)
- GO** 고혈압, 고혈당, 고지혈증을 조절하라

분석보고서

심화 분석

CND2016_1163_160707(만83세,여)

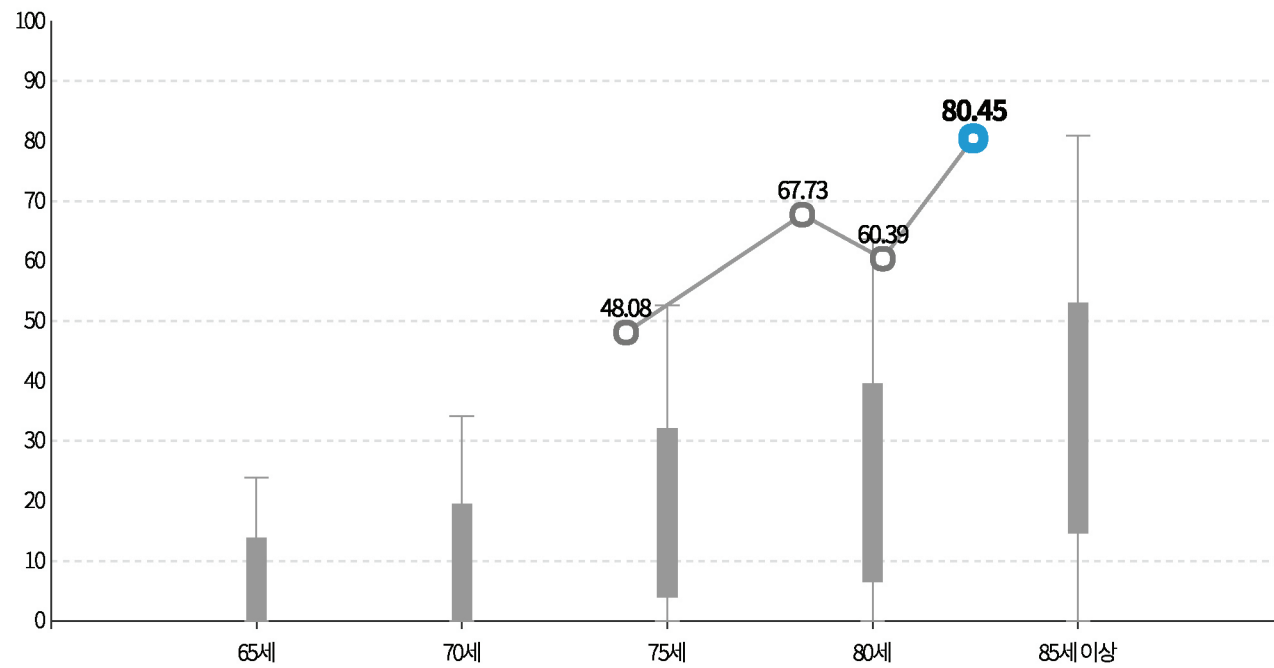
대뇌 피질 위축지수 분석



CND2016_1163_160707님의 대뇌 피질 위축지수

80.45

연령대별 대뇌 피질 위축지수 추이



*대뇌 피질 위축지수의 정확도는 90% 정도이므로 10%의 환자분에 대해서는 정확하지 않을 수 있습니다.

상세 보고서

상세보고서 설명

상세보고서에서는 뇌의 영역별로 상세한 수치를 확인하실 수 있습니다.

영역	LH 측정값	LH 참고치	RH 측정값	RH 참고치
회백질 (Grey Matter)	-2.06	<-1STD	-2.36	<-1STD
백질 (White Matter)	-1.27	<-1STD	-1.36	<-1STD
소뇌 (Cerebellum)	0.01	<-1STD	-1.17	<-1STD
외측뇌실 (Lateral Ventricle)	1.63	<-1STD	1.37	<-1STD

LH측정값: 좌뇌의 영역별 측정값을 나타냅니다.

LH참고치: 정상인 좌뇌의 영역별 기준값입니다.

RH측정값: 우뇌의 영역별 측정값을 나타냅니다.

RH참고치: 정상인 우뇌의 영역별 기준값입니다.

대뇌 부피

- 위험
- 주의
- 정상

영역	LH 측정값	LH 참고치	RH 측정값	RH 참고치
회백질 (Grey Matter)	-2.06	<-1STD	-2.36	<-1STD
백질 (White Matter)	-1.27	<-1STD	-1.36	<-1STD
소뇌 (Cerebellum)	0.01	<-1STD	-1.17	<-1STD
외측뇌실 (Lateral Ventricle)	1.63	<-1STD	1.37	<-1STD

상세 보고서

대뇌 영역별 설명

대뇌 영역별 간단한 설명과 이상질환 가능성 여부를 살펴볼 수 있습니다.

영역	설명	관련 질병
전두엽 (Frontal Lobe)	대뇌반구의 앞에 있는 부분으로 사고력, 의지, 충동조절을 주관하고 다른 연합영역으로부터 들어오는 정보를 조정하고 운동기능을 조절하는 기관이다.	뇌종양, 뇌졸중, 뇌좌상, 간질, 뇌진탕, 이마엽 증후군, 표현실어증, 픽병 등
두정엽 (Parietal Lobe)	대뇌반구의 정수리에 있는 부분으로 체성 감각을 관장한다. 또한 좌측은 도구사용, 글씨쓰기, 계산하기, 좌우구분하기 기능을 담당하고, 우측은 시공간 인지 및 처리 기능을 담당한다.	뇌종양, 뇌졸중, 뇌좌상, 뇌진탕, 무시증후군, 알츠하이머 병 등
측두엽 (Temporal Lobe)	대뇌반구의 옆에 있는 부분으로 기억력을 주관하고 청각 정보의 처리, 조절 및 언어 이해력을 관장한다.	뇌종양, 뇌졸중, 뇌좌상, 간질, 뇌진탕, 알츠하이머 병, 미치매 등
후두엽 (Occipital Lobe)	대뇌반구의 뒤에 있는 부분으로 시각 정보의 처리 및 조절을 관장한다.	뇌졸중, 뇌좌상, 뇌진탕, 시야장애 (동측 반맹) 등
대상회 (Cingulate)	대뇌반구의 안쪽, 뇌량 위쪽에 있는 부분으로 감정의 형성 및 처리, 학습, 기억의 기능을 담당한다.	알츠하이머 병, 정신분열병, 주의력부족행동과다장애, 강박장애 등
뇌도 (Insula)	측두엽과 다른 엽을 구분하는 기속고랑 안쪽에 위치해 있는 부분으로 의식, 감정과 관련된 기능을 담당하고 우리 몸의 항상성 유지를 관장한다.	중독, 간질, 알츠하이머 병을 포함한 퇴행성 뇌질환 증 등

피질 두께

- 위험
- 주의
- 정상

영역	LH 측정값	LH 참고치	RH 측정값	RH 참고치
전두엽 (Frontal Lobe)	0.10	<-1 STD	0.12	<-1 STD
Caudal Middle Frontal	-0.03	<-1 STD	0.04	<-1 STD
Lateral Orbito Frontal	-1.20	<-1 STD	-0.34	<-1 STD
Medial Orbito Frontal	0.93	<-1 STD	-0.30	<-1 STD
Paracentral	-1.11	<-1 STD	-0.24	<-1 STD
Pars Opercularis	-0.39	<-1 STD	-0.11	<-1 STD
Pars Orbitalis	-1.02	<-1 STD	-1.04	<-1 STD
Parstriangularis	-0.86	<-1 STD	0.00	<-1 STD
Precentral	0.25	<-1 STD	-0.43	<-1 STD
Rostral Middle Frontal	-0.83	<-1 STD	0.14	<-1 STD
Superior Frontal	0.12	<-1 STD	-0.68	<-1 STD
Frontal Pole	-1.71	<-1 STD	-0.60	<-1 STD

상세 보고서

피질 두께

- 위험
- 주의
- 정상

영역	LH 측정값	LH 참고치	RH 측정값	RH 참고치
두정엽 (Parietal Lobe)	-0.88	<-1 STD	-1.43	<-1 STD
Inferior Parietal	-1.91	<-1 STD	-2.33	<-1 STD
Post Central	-0.61	<-1 STD	0.19	<-1 STD
Precuneus	-0.89	<-1 STD	-1.74	<-1 STD
Superior Parietal	-0.31	<-1 STD	-1.54	<-1 STD
Supramarginal	-1.24	<-1 STD	-0.61	<-1 STD
측두엽 (Temporal Lobe)	-1.67	<-1 STD	-2.01	<-1 STD
Bankssts	-1.57	<-1 STD	-2.31	<-1 STD
Entorhinal	-1.63	<-1 STD	-1.74	<-1 STD
Fusiform	-0.97	<-1 STD	-1.78	<-1 STD
Inferior Temporal	-1.69	<-1 STD	-0.59	<-1 STD
Middle Temporal	-1.74	<-1 STD	-2.66	<-1 STD
Parahippocampal	0.91	<-1 STD	-0.62	<-1 STD
Superior Temporal	-1.24	<-1 STD	-1.60	<-1 STD
Temporal Pole	-1.55	<-1 STD	-0.36	<-1 STD
Transverse Temporal	-0.62	<-1 STD	-0.71	<-1 STD
후두엽 (Occipital Lobe)	-1.19	<-1 STD	-1.97	<-1 STD
Cuneus	0.22	<-1 STD	-1.53	<-1 STD
Lateral Occipital	-2.59	<-1 STD	-2.18	<-1 STD
Lingual	-0.78	<-1 STD	-1.17	<-1 STD
Peri Calcarine	1.34	<-1 STD	0.45	<-1 STD
대상회 (Cingulate)	0.16	<-1 STD	0.62	<-1 STD
Caudal Anterior Cingulate	0.28	<-1 STD	0.99	<-1 STD
Isthmus Cingulate	-0.45	<-1 STD	0.02	<-1 STD
Rostral Anterior Cingulate	1.04	<-1 STD	0.86	<-1 STD
뇌도 (Insula)	0.95	<-1 STD	0.39	<-1 STD

상세 보고서

피질하구조부 영역별 설명

피질하구조부영역별 간략한 설명과 이상 질환 가능성을 살펴보실 수 있습니다.

영역	설명	관련 질병
미상핵 (Caudate)	기억을 저장하고 처리하는 기능을 담당하며 언어 발달 및 사회적 행동에도 중요한 역할을 한다. 또한 운동 조절에도 일부 관여한다.	알츠하이머병, 파킨슨병, 헌팅턴병, 주의력부족행동과 인장애, 정신분열병, 조울증, 강박장애 등
측좌핵 (Accumbens)	동기 부여, 기쁨, 보상에 대한 감정 처리를 담당한다.	중독, 우울 등
조가비핵 (Putamen)	운동을 조절하고 다양한 종류의 학습, 특히 습관을 형성하는데 영향을 준다.	뚜렛증후군, 파킨슨병, 헌팅턴병, 근긴장이상증 등
편도체 (Amygdala)	감정을 조절하고 감정, 특히 공포에 대한 학습 및 기억을 담당한다.	불안장애, 강박장애, 외상 후 스트레스 증후군 등
해마 (Hippocampus)	기억, 특히 단기 기억을 처리하는 장소이다.	노화로 인한 기억장애, 알츠하이머병, 간질, 정신분열병, 일시적 완전 건망증 등
창백 (Pallidum)	잠재 의식 수준에서 수의적 운동 조절을 담당한다.	슨델림, 헌팅턴병, 편두통, 근긴장이상증 등
시상 (Thalamus)	연합 중추로 대뇌피질로부터 받은 운동과 감각 정보를 연합하여 다시 다른 뇌부위에 전달한다. 또한 기억, 의식, 자율신경계 조절에도 영향을 준다.	뇌종양, 뇌졸중, 코르사코프 증후군, 뇌염 등

피질 하구조부피

- 위험
- 주의
- 정상

영역	LH 측정값	LH 참고치	RH 측정값	RH 참고치
미상핵 (Caudate)	-0.20	<-1 STD	-0.37	<-1 STD
측좌핵 (Accumbens)	-0.44	<-1 STD	-0.69	<-1 STD
조가비핵 (Putamen)	-0.00	<-1 STD	-0.15	<-1 STD
편도체 (Amygdala)	-2.92	<-1 STD	-2.50	<-1 STD
해마 (Hippocampus)	-2.41	<-1 STD	-3.32	<-1 STD
창백 (Pallidum)	-0.06	<-1 STD	0.22	<-1 STD
시상 (Thalamus)	0.38	<-1 STD	0.28	<-1 STD